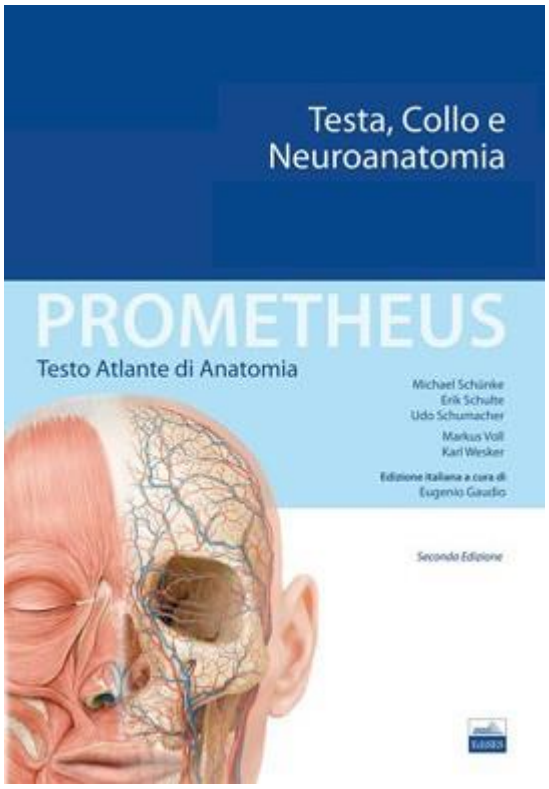

Autori:
Michael Schünke, Erik Schulte, Udo Schumacher

Edizione italiana a cura di:
Eugenio Gaudio Università degli studi di Roma "La Sapienza"

Hanno collaborato:
Angela Cadoni Università degli Studi di Genova
Guido Carpino Università degli Studi di Roma "Foro Italico"
Guido Angelo Cavaletti Università degli Studi di Milano “Bicocca”
Giangiacomo Consalez Università Vita-Salute San Raffaele
Antonio De Luca Seconda Università degli Studi di Napoli
Giovanni Grasso Università degli Studi di Siena
Vittorio Grill Università degli Studi di Trieste
Veronica Macchi Università degli Studi di Padova
Fabrizio Michetti Università Cattolica del Sacro Cuore
Michele Papa Seconda Università degli Studi di Napoli
Andrea Porzionato Università degli Studi di Padova
Mario Rende Università degli Studi di Perugia
Luigi Fabrizio Rodella Università degli Studi di Brescia
Maurizio Vertemati Università degli Studi di Milano
Marco Vitale Università degli Studi di Parma
Sandra Zecchi Università degli Studi di Firenze
Giovanni Zummo Università degli Studi di Palermo

Revisione e coordinamento:
Raffaele De Caro Università degli Studi di Padova

Indice generale

Testa e collo

1 Panoramica

1.1 Regioni anatomiche ed anatomia di superficie 2
1.2 Testa e collo nel suo complesso e fascia cervicale 4
1.3 Anatomia clinica 6
1.4 Embriologia del viso 8
1.5 Embriologia del collo. 10

2 Ossa, legamenti e articolazioni

2.1 Visione laterale del cranio 12
2.2 Visione anteriore del cranio 14
2.3 Visione posteriore del cranio e suture 16
2.4 Visioni esterna e interna della calotta cranica (volta) 18
2.5 Visione esterna della base cranica (faccia esocranica) 20
2.6 Visione interna della base cranica (faccia endocranica) 22
2.7 Cavità orbitaria: ossa e fori per il passaggio di vasi e nervi 24
2.8 Cavità orbitarie e strutture adiacenti 26
2.9 Naso: naso esterno e cavità nasali. 28
2.10 Naso: seni paranasali 30
2.11 Osso temporale 32
2.12 Osso sfenoide 34
2.13 Osso occipitale e osso etmoide 36
2.14 Palato duro 38
2.15 Mandibola e osso ioide 40
2.16 Denti in situ 42
2.17 Terminologia, formula dentaria e caratteristiche del dente. 44
2.18 Posizione dei denti nella dentatura permanente: orientamento nello splancnocranio ed occlusione dei denti 46
2.19 Morfologia dei denti permanenti. 48
2.20 Parodonto 50
2.21 Denti decidui (denti da latte) 52
2.22 Odontogenesi 54
2.23 Radiologia diagnostica dei denti 56
2.24 Anestesia locale dei denti 58
2.25 Articolazione temporomandibolare 60
2.26 Biomeccanica dell'articolazione temporomandibolare. 62
2.27 Rachide cervicale. 64
2.28 Legamenti e articolazioni del rachide cervicale 66
2.29 Legamenti della porzione superiore del rachide cervicale (articolazione craniovertebrale). 68
2.30 Articolazioni uncovertebrali 70

3 Sistematica della muscolatura

3.1 Muscolatura mimica: panoramica 72
3.2 Muscolatura mimica: funzione 74
3.3 Muscoli masticatori: panoramica e muscoli superficiali 76
3.4 Muscoli masticatori: muscoli profondi 78
3.5 Inserzioni prossimali e inserzioni distali dei muscoli della testa 80
3.6 Muscoli del collo: panoramica e muscoli superficiali. 82
3.7 Muscoli del collo: muscoli sopra- e sottoioidei 84
3.8 Muscoli del collo: muscoli prevertebrali e muscoli laterali (profondi) 86

4 Anatomia sistematica dei vasi e dei nervi

4.1 Sistematica delle arterie della testa e del collo. 88
4.2 Arteria carotide interna e sistematica dei rami dell'arteria carotide esterna. 90
4.3 Rami anteriori, posteriori e ramo mediale dell'arteria carotide esterna. 92
4.4 Rami terminali dell'arteria carotide esterna 94
4.5 Rami dell'arteria carotide interna che irrorano le strutture extracerebrali 96
4.6 Vene superficiali della testa e del collo. 98
4.7 Vene profonde della testa e vene della regione occipitale 100
4.8 Vene del collo 102
4.9 Stazioni linfonodali della testa e del collo 104
4.10 Panoramica dei nervi cranici 106
4.11 Nuclei dei nervi cranici e gangli associati ai nervi cranici 108
4.12 Nervo olfattivo (I) e nervo ottico (II). 110
4.13 Nervi dei muscoli oculomotori: nervo oculomotore (III), nervo trocleare (IV) e nervo abducente (VI) 112
4.14 Nervo trigemino (V): nuclei e territori di innervazione. 114
4.15 Nervo trigemino (V): decorso delle tre branche. 116
4.16 Nervo faciale (VII): nuclei, territori di innervazione, fibre somatomotorie e visceromotorie 118
4.17 Nervo faciale (VII): decorso nella rocca petrosa; fibre somatomotorie e visceromotorie parasimpatiche 120
4.18 Nervo vestibolo-cocleare o statoacustico (VIII) 122
4.19 Nervo glossofaringeo (IX) 124
4.20 Nervo vago (X) 126
4.21 Nervo accessorio (XI) e nervo ipoglosso (XII) 128
4.22 Sinossi dei punti di emergenza di vasi e nervi alla base del cranio. 130

4.23 Panoramica del sistema nervoso del collo e innervazione da parte dei nervi spinali 132
4.24 Nervi cranici e sistema nervoso autonomo del collo 134

5 Organi: vasi e nervi

5.1 Orecchio: panoramica e irrorazione sanguigna del padiglione auricolare 136
5.2 Orecchio esterno: padiglione auricolare, meato acustico esterno e membrana timpanica 138
5.3 Orecchio medio: cavità timpanica e tuba uditiva 140
5.4 Orecchio medio: catena degli ossicini 142
5.5 Orecchio interno: panoramica 144
5.6 Orecchio interno: organo del Corti 146
5.7 Orecchio interno: organo dell'equilibrio 148
5.8 Irrorazione sanguigna dell'orecchio medio ed interno 150
5.9 Occhio: regione orbitaria, palpebra e congiuntiva 152
5.10 Apparato lacrimale 154
5.11 Bulbo oculare 156
5.12 Sistema diottrico dell'occhio: cristallino e cornea 158
5.13 Iride e angolo iridocorneale 160
5.14 Retina 162
5.15 Irrorazione sanguigna del bulbo oculare 164
5.16 Muscoli estrinseci dell'occhio 166
5.17 Vasi e nervi della cavità orbitaria 168
5.18 Anatomia topografica della cavità orbitaria 170
5.19 Naso: panoramica e struttura della mucosa 172
5.20 Vascolarizzazione e innervazione della cavità nasale propriamente detta 174
5.21 Istologia e anatomia clinica delle cavità nasali 176
5.22 Cavità orale: panoramica; palato duro e molle 178
5.23 Lingua: muscoli e mucosa 180
5.24 Lingua: vasi, nervi e drenaggio linfatico 182
5.25 Pavimento orale 184
5.26 Anello linfatico di Waldeyer 186
5.27 Faringe: muscoli 188
5.28 Faringe: conformazione interna e connessioni alla base cranica 190
5.29 Distretto orofaringeo: anatomia topografica e innervazione . . . 192
5.30 Distretto orofaringeo: spazio perifaringeo e suo significato clinico 194
5.31 Faringe: vasi e nervi nello spazio perifaringeo (strato superficiale) 196
5.32 Faringe: vasi e nervi nello spazio perifaringeo (strato profondo) 198
5.33 Ghiandole salivari 200
5.34 Laringe: posizione, forma e cartilagini laringee 202
5.35 Laringe: conformazione interna e sistematica di vasi e nervi 204
5.36 Laringe: muscoli 206
5.37 Laringe: anatomia topografica ed anatomia clinica 208
5.38 Intubazione endotracheale 210
5.39 Ghiandola tiroide e ghiandole paratiroidi 212
5.40 Anatomia topografica e tecniche di imaging della ghiandola tiroide 214

6 Anatomia topografica

6.1 Visione anteriore della regione faciale 216
6.2 Visione anteriore del collo: strato superficiale 218
6.3 Visione anteriore del collo: strato profondo 220
6.4 Strato superficiale della regione laterale della testa 222
6.5 Strati intermedio e profondo della regione laterale della testa 224
6.6 Fossa infratemporale 226
6.7 Fossa pterigopalatina (o sfenopalatina) 228
6.8 Triangolo posteriore del collo 230
6.9 Apertura toracica superiore, triangolo carotideo e regione laterale profonda del collo 232
6.10 Regione posteriore del collo e regione occipitale 234

7 Anatomia sezionale

7.1 Sezioni frontali: a livello dell'apertura anteriore della cavità orbitaria e dello spazio retrobulbare 236
7.2 Sezioni frontali: a livello dell'apice orbitario e dell'ipofisi 238
7.3 Sezioni trasversali: a livello dell'orbita e del nervo ottico 240
7.4 Sezioni trasversali a livello del seno sfenoidale e dei cornetti nasali medi 242
7.5 Sezioni trasversali: a livello della rinofaringe e dell'articolazione atlanto-epistrofica mediana 244
7.6 Sezioni trasversali: a livello dei corpi vertebrali C5-C6 246
7.7 Sezioni trasversali: a livello della transizione da T2/T1 a C6/C7 248
7.8 Sezioni sagittali: sezione sagittale mediana a livello del setto nasale e della parete mediale della cavità orbitaria 250
7.9 Sezioni sagittali: a livello del terzo mediale e del centro della cavità orbitaria 252

Neuroanatomia

1 Introduzione alla neuroanatomia

1.1 Suddivisione e funzioni di base del sistema nervoso 256
1.2 Cellule, trasmissione del segnale e morfologia del sistema nervoso 258
1.3 Generalità sul sistema nervoso: morfologia e orientamento spaziale 260
1.4 Sviluppo del sistema nervoso 262
1.5 Il sistema nervoso in situ 264
1.6 Panoramica dell'encefalo: telencefalo e diencefalo 266
1.7 Panoramica dell'encefalo: tronco encefalico e cervelletto 268
1.8 Panoramica del midollo spinale 270
1.9 Vascolarizzazione dell'encefalo e del midollo spinale 272
1.10 Sensibilità somatica 274
1.11 Motilità somatica. 276
1.12 Organi di senso 278
1.13 Principi dell'esame neurologico 280

2 Istologia delle cellule nervose e gliali

2.1 Il neurone e le sue connessioni 282
2.2 Nevroglia e mielina 284

3 Sistema nervoso autonomo

3.1 Organizzazione del sistema nervoso autonomo: simpatico e parasimpatico. 286
3.2 Sistema nervoso autonomo: effetti e regolazione 288
3.3 Parasimpatico: panoramica e interconnessioni 290
3.4 Dolore viscerale 292
3.5 Sistema nervoso viscerale 294

4 Meningi encefaliche e spinali

4.1 Meningi 296
4.2 Meningi e setti della dura madre. 298
4.3 Meningi encefaliche e spinali e relativi spazi 300

5 Cavità liquorali

5.1 Panoramica 302
5.2 Circolazione del liquor e cisterne subaracnoidee. 304
5.3 Organi circumventricolari e barriere tissutali dell'encefalo. 306
5.4 Proiezioni sul cranio degli spazi liquorali e di altre importanti strutture encefaliche 308

6 Telencefalo

6.1 Sviluppo e anatomia di superficie 310
6.2 Giri e solchi del telencefalo: convessità e base del telencefalo 312
6.3 Giri e solchi del telencefalo: superficie mediale e insula. 314
6.4 Anatomia microscopica e organizzazione funzionale della corteccia cerebrale 316
6.5 Aree corticali della neocortex. 318
6.6 Allocortex: panoramica 320
6.7 Allocortex: ippocampo e amigdala 322
6.8 Sostanza bianca 324
6.9 Nuclei della base 326

7 Diencefalo

7.1 Panoramica e sviluppo 328
7.2 Struttura esterna 330
7.3 Struttura interna: suddivisione dei piani e serie di sezioni 332
7.4 Talamo: struttura interna. 334
7.5 Talamo: proiezioni dei nuclei talamici. 336
7.6 Ipotalamo 338
7.7 Ipofisi (ghiandola pituitaria) 340
7.8 Epitalamo e subtalamo. 342

8 Tronco encefalico

8.1 Suddivisione e morfologia di superficie 344
8.2 Nuclei dei nervi cranici, nucleo rosso e sostanza nera 346
8.3 Formazione reticolare 348
8.4 Vie discendenti e ascendenti 350
8.5 Sezioni trasversali del tronco encefalico: mesencefalo e ponte. 352
8.6 Sezioni trasversali del tronco encefalico: midollo allungato (bulbo). 354

9 Cervelletto

9.1 Struttura esterna 356
9.2 Conformazione interna 358
9.3 Peduncoli e vie cerebellari. 360
9.4 Anatomia funzionale semplificata e lesioni del cervelletto 362

10 Vascolarizzazione dell'encefalo

10.1 Arterie e circolo arterioso 364
10.2 Decorso superficiale delle arterie cerebrali 366
10.3 Territori di irrorazione delle tre grandi arterie cerebrali (arterie cerebrali anteriore, media e posteriore) 368
10.4 Irrorazione di tronco encefalico e cervelletto 370
10.5 Seni della dura madre: aspetto e struttura 372
10.6 Seni della dura madre: vene tributarie e drenaggio accessorio 374
10.7 Vene superficiali e profonde dell'encefalo 376
10.8 Vene profonde dell'encefalo: vene di tronco encefalico e cervelletto 378
10.9 Emorragie intracraniche 380
10.10 Disturbi della perfusione sanguigna dell'encefalo 382

11 Midollo spinale e relativa vascolarizzazione

11.1 Panoramica: struttura segmentale del midollo spinale 384
11.2 Panoramica: suddivisione dei mielomeri 386
11.3 Sostanza grigia: suddivisione interna 388
11.4 Sostanza grigia: arco riflesso e riflessi propriospinali del midollo spinale 390
11.5 Vie ascendenti nel cordone anteriore: fasci spinotalamici 392
11.6 Vie ascendenti nel cordone posteriore: fascicolo gracile e fascicolo cuneato 394
11.7 Vie ascendenti nel cordone laterale: fasci spinocerebellari 396
11.8 Vie discendenti: fasci corticospinali (piramidali) anteriore e laterale 398
11.9 Vie discendenti: vie extrapiramidali e autonome 400
11.10 Sinossi dei sistemi di vie ascendenti e discendenti nel midollo spinale 402
11.11 Irrorazione arteriosa 404
11.12 Drenaggio venoso 406
11.13 Anatomia topografica 408

12 Anatomia sezionale dell'encefalo

12.1 Sezioni frontali I e II 410
12.2 Sezioni frontali III e IV 412
12.3 Sezioni frontali V e VI 414
12.4 Sezioni frontali VII e VIII 416
12.5 Sezioni frontali IX e X 418
12.6 Sezioni frontali XI e XII 420
12.7 Sezioni trasversali I e II 422
12.8 Sezioni trasversali III e IV 424
12.9 Sezioni trasversali V e VI 426
12.10 Sezioni sagittali I-III 428
12.11 Sezioni sagittali IV-VI 430
12.12 Sezioni sagittali VII e VIII 432

13 Sistemi funzionali e riferimenti clinici

13.1 Sistema sensitivo: sinossi dei sistemi di fasci 434
13.2 Sistema sensitivo: principi della elaborazione degli stimoli 436
13.3 Sistema sensitivo: lesioni 438
13.4 Sistema sensitivo: dolore 440
13.5 Vie dolorifiche della testa e sistema centrale inibitorio del dolore 442
13.6 Sistema motorio: panoramica 444
13.7 Sistema motorio: via piramidale (fascio piramidale) 446
13.8 Sistema motorio: aree nucleari motorie 448
13.9 Sistema motorio: vie extrapiramidali e lesioni del sistema motorio 450
13.10 Lesioni radicolari: panoramica e danni sensitivi 452
13.11 Lesioni radicolari: danni motori 454
13.12 Lesione del plesso brachiale 456
13.13 Lesioni dei plessi lombare e sacrale 458
13.14 Lesioni del midollo spinale e dei nervi periferici: deficit sensitivi 460
13.15 Lesioni del midollo spinale e dei nervi periferici: deficit motori 462
13.16 Determinazione dell'altezza di una lesione spinale 464
13.17 Sistema visivo: porzione genicolata 466
13.18 Sistema visivo: lesioni della porzione genicolata e proiezioni non genicolate 468
13.19 Sistema visivo: riflessi 470
13.20 Sistema visivo: coordinazione dei movimenti oculari 472
13.21 Via acustica 474
13.22 Sistema vestibolare 476
13.23 Sensibilità gustativa 478
13.24 Olfatto 480
13.25 Sistema limbico 482
13.26 Suddivisione della corteccia, aree associative 484
13.27 Dominanza degli emisferi 486
13.28 Correlazione di sintomi clinici con reperti neuroanatomici 488

SNC: glossario e sinossi

1 Glossario

1.1 Sostanza grigia (materia grigia) 492
1.2 Sostanza bianca (materia bianca) 494
1.3 Sensibilità e motilità (motricità), panoramica sul midollo spinale e sulle vie nervose 496

2 Sinossi

2.1 Vie sensitive del midollo spinale 498
2.2 Vie motorie del midollo spinale 500
2.3 Via trigeminale sensitiva (o lemnisco trigeminale) 502
2.4 Via acustica 504
2.5 Via gustativa 506
2.6 Via olfattiva 508
2.7 Controllo dei nuclei motori dei nervi cranici 510
2.8 Controllo della motilità oculare 512
2.9 Vie nel tronco encefalico 514
2.10 Proiezioni della retina 516
2.11 Gangli sensitivi e autonomi della testa 518
2.12 Interconnessione del sistema motorio 520
2.13 Interconnessioni del cervelletto 522
2.14 Aree funzionali della corteccia 524
2.15 Vie associative e di proiezione 526
2.16 Olive superiore e inferiore e i quattro lemnischi 528
2.17 Interconnessioni sinistra-destra nel SNC: commissure e decussazioni 530
2.18 Nuclei diencefalici e territori nucleari del talamo 532
2.19 Nuclei dei nervi cranici e nuclei autonomi 534

Appendici

Bibliografia 537
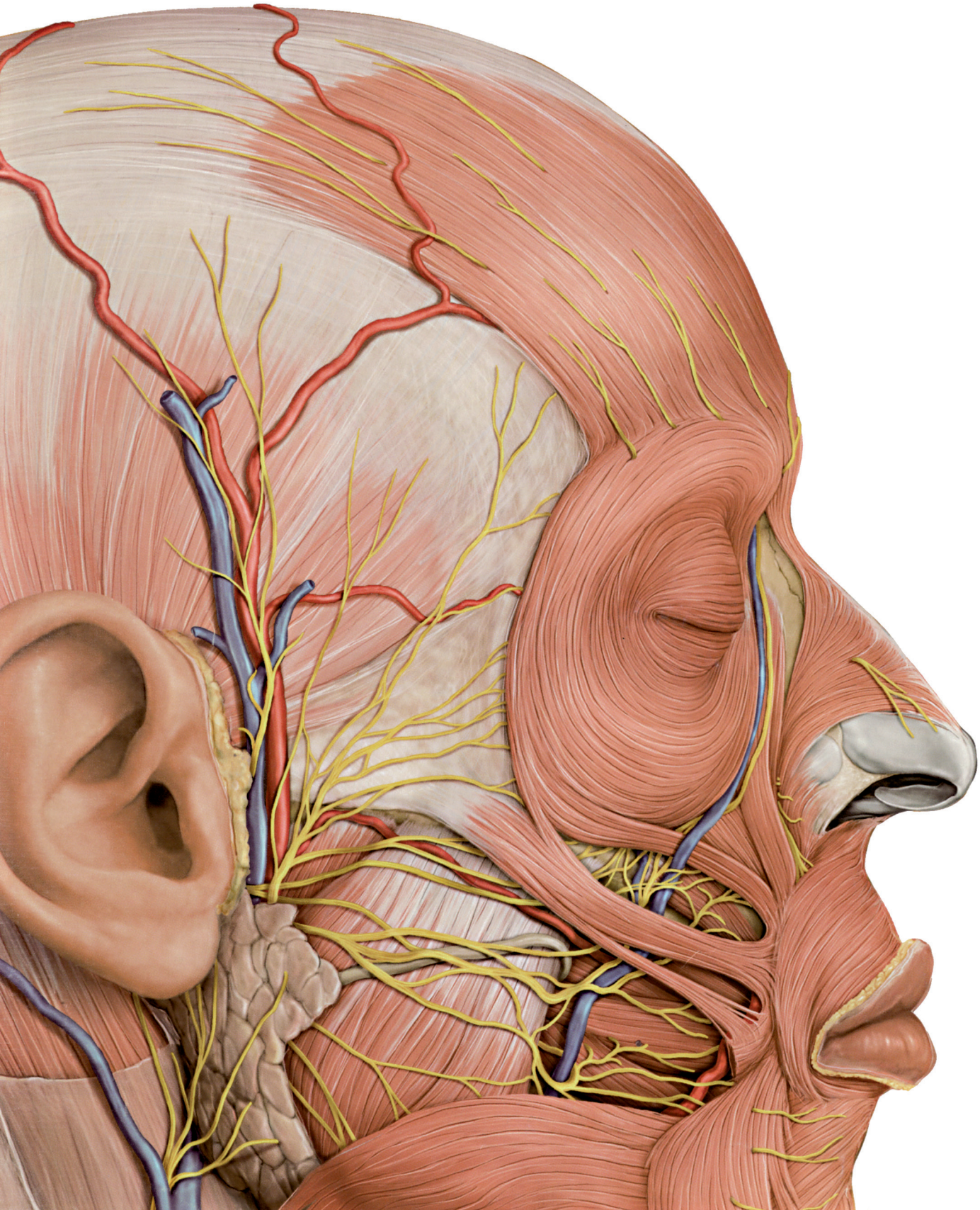
Indice analitico 541